# Die Entstehung des Magencarcinoms auf Grund eines chronischen Magengeschwürs und deren diagnostische Sicherstellung.

**INAUGURAL-DISSERTATION**

zur Erlangung der Doktorwürde
verfaßt und einer hohen medizinischen
Fakultät der K. B. Friedrich-Alexanders-
Universität Erlangen vorgelegt von

**Josef Garthaus**
approb. Arzt aus Wolbeck i. Westf.

Mit zwei Tafeln.

**Münster in Westfalen**
Druck der Westfälischen Vereinsdruckerei
1909.

# Die Entstehung des Magencarcinoms auf Grund eines chronischen Magengeschwürs und deren diagnostische Sicherstellung.

**INAUGURAL-DISSERTATION**

zur Erlangung der Doktorwürde
verfaßt und einer hohen medizinischen
Fakultät der K. B. Friedrich-Alexanders-
Universität Erlangen vorgelegt von


**Josef Garthaus**
approb. Arzt aus Wolbeck i. Westf.


Mit zwei Tafeln.


**Münster in Westfalen**
Druck der Westfälischen Vereinsdruckerei
1909.

Referent: Prof. Dr. Hauser.
Dekan: Prof. Dr. Hein.

# Literatur.


Hauser: Das chronische Magengeschwür, sein Vernarbungsprozeß und dessen Beziehungen zur Entwickelung des Magencarcinoms.

Hauser: Das Cylinderepithelcarcinom des Magens und des Dickdarms.

Nothnagel: Spezielle Pathologie und Therapie.

Ewald: Diagnose und Theraphie des Magengeschwürs. (Kongreß für innere Medizin, Wiesbaden 1902.)

Borrmann: Das Wachstum und die Verbreitungswege des Magencarcinoms.

Hirschfeld: Beziehungen zwischen Magengeschwür und Magenkrebs. (Kongreß für innere Medizin, Wiesbaden 1902.)

Ad. Schmidt: Diskussion über obigen Vortrag.

Rumpel — Strauß: Diskussion über Ewalds Referat: Diagnose und Therapie des Magengeschwürs. (Kongreß für innere Medizin, Wiesbaden 1902.)

Es wird vielfach angenommen, daß bei der Entstehung eines Carcinoms äußere Reize, namentlich mechanische und chemische Schädlichkeiten und dadurch erzeugte chronische Entzündungsprozesse eine große Rolle spielen. Man denke an die Lupuscarcinome, die Paraffin- und Teerarbeiterkrebse, die Raucherkrebse, die Bilharzia- und Anilinarbeiterkrebse der Harnblase, dann an die Röntgenstrahlenkrebse usw.

Auch ein chronisches Magengeschwür befindet sich durch die Einwirkung des, in diesem Falle gewöhnlich übersauren, Magensaftes und durch die Muskelkontraktur in einem Zustande anhaltender Reizung.

Die krebsige Umwandlung eines chronischen Magenulcus ist schon früher angenommen worden, so von Leber, Zenker u. a.; sicher bewiesen auf Grund anatomischer und histologischer Untersuchungen wurde der Zusammenhang zwischen Ulcus und Carcinom jedoch erst von Hauser. In seiner Arbeit „Das chronische Magengeschwür, sein Vernarbungsprozeß und dessen Beziehungen zur Entwickelung des Magencarcinoms“ führt er einen, und später fünf weitere (17,2 Proz. des untersuchten Materials) ebenso sichere Fälle an, bei denen sich auf dem Boden eines chronischen Magengeschwürs, sowie einer Narbe, ein Magencarcinom entwickelt hatte. Zahlreiche Autoren schließen sich Hauser an.

Während Zenker glaubt, daß die Mehrzahl der Geschwüre aus einem Magenkrebse ihre Entstehung nähmen, gibt Rosenheim das Verhältnis von 6 auf 100 an. Ebenso wie Zenker

nimmt Fütterer auf Grund eines Materials von 53 Fällen an, daß in der Mehrzahl der Magenkrebs auf dem Boden eines chronischen Magengeschwürs entstanden sei. Häberlein nimmt 7 Proz. von Carcinom nach einem vorher bestehenden Ulcus an u. s. f. Ewald beobachtete einen Fall von Ulcuscarcinom bei einem 16jährigen Patienten. Kurz, „Hausers Resultate sind seitdem durch zahlreiche anatomische Nachprüfungen vollauf bestätigt worden", und so ist bei Klinikern und pathologischen Anatomen diese Lehre bis auf den heutigen Tag voll anerkannt.

Nur in neuester Zeit erhoben gegen diesen Zusammenhang, auf dem „Kongreß für Innere Medizin, Wiesbaden 1902" Hirschfeld und Adolf Schmidt Einspruch. Wenn sich Hirschfeld in seinem Vortrag auf Borrmann beruft, der unter 63 Fällen keinen einzigen Fall von krebsig entartetem Magenulcus beobachtete, so geschieht das absolut mit Unrecht. Denn Borrmann sagt selbst: „Sichere ‚Ulcuscarcinome' wie sie Hauser u. a. beschrieben haben, erweisen sich als ein typisches Magenulcus, dessen Rand an einer Stelle Carcinom zeigt. Dieser Befund ist beweisend, daß das Carcinom im Anschluß an ein chronisches Magengeschwür sich entwickelt hat." Für den Fall 19 seines Materials, bei dem seit 13 Jahren Magenbeschwerden bestanden hatten, gibt Borrmann sogar die Möglichkeit einer derartigen Entstehung zu, wenn er sie auch nicht beweisen kann.

Es ist daher nicht verständlich, wie man Borrmann dagegen anführen kann.

Allerdings ist bei der Diagnose, daß ein Carcinom sich auf Grund eines Magengeschwürs entwickelt habe, äußerste Vorsicht am Platze; denn daß ein stark fortgeschrittenes krebsig entartetes Geschwür und ein zentral ulceriertes Carcinom makroskopisch sich sehr ähnlich sehen können, ist klar.

Entgegen den oben erwähnten Einwürfen Hirschfelds und Ad. Schmidts wäre es wohl angebracht, auf die diagnostischen Merkmale näher einzugehen.

Wir müssen uns daher fragen:

Gibt es sichere diagnostische Merkmale dafür, daß ein Magencarcinom sekundär sich aus einem chronischen Magengeschwür entwickelt hat?

Für die Entscheidung dieser Frage kommen in Betracht zwei Gesichtspunkte:

1. Die klinische Beobachtung.
2. Der anatomisch-mikroskopische Befund.

Schon aus der klinischen Beobachtung allein glaubt F. Rieger bei aufmerksamer Verfolgung des Verlaufes oft im Stande zu sein, den Nachweis des Überganges eines Ulcus in ein Carcinom zu erbringen.

Sticker behauptet, daß in den Ausnahmefällen, in denen ein erkrankter Magen freie Salzsäure absondert, es sich stets um die Entstehung des Krebses aus einem Ulcus rotundum handelt, eine Ansicht, die auch Rieger teilt.

Rosenheim allerdings sucht diese Ansicht mit der Vorstellung zu begründen, daß der Krebs sich zuerst in der Tiefe entwickele, wobei die Schleimhaut lange Zeit intakt bleibe. Rieger „beobachtete eine ganze Reihe von Fällen, in denen die mit dem Ulcus in Zusammenhang stehende Hyperacidität allmählich abnahm, um schließlich in Subacidität und völliges Fehlen freier Salzsäure bei gleichzeitiger Anwesenheit reichlicher Mengen von Milchsäure überzugehen. In diesen Fällen gelang es durch den gleichzeitigen Nachweis eines allmählich wachsenden Tumors und unter Berücksichtigung der zunehmen-

den Kachexie, sowie der früher bestandenen Ulcussymptome, die Diagnose eines Carcinoms auf der Basis eines vorausgegangenen Ulcus sicher zu stellen."

Ein besonderes Gewicht ist auf das Vorhandensein der Milchsäure zu legen, wenn aus der Anamnese oder früherer klinischer Untersuchung auf ein chronisches Ulcus geschlossen werden kann.

Es ist dann die carcinomatöse Umwandlung fast mit Sicherheit anzunehmen.

Oswald fand bei seinem Materiale, daß die Milchsäure regelmäßig in all' den Fällen fehlte, wo es sich noch um ein typisches Geschwür und seine Folgen und noch nicht um die vollendete Umwandlung in ein Carcinom handelte. Jedoch auch das Fehlen von Milchsäure schließt ein Carcinom nicht aus, wie Penzoldt erwiesen hat, dagegen waren 84 Proz. von mit Milchsäuregärung verlaufenden Magenkrankheiten Carcinom, ein sicherer Beweis, wie wichtig der positive Befund von Milchsäure für die Diagnose Carcinom ist.

Auch die Subacidität oder das gänzliche Fehlen von Salzsäure ist ein wichtiges diagnostisches Hülfsmittel. Es sind freilich Fälle festgestellt, wo z. B. die Acidität bei wiederholten Untersuchungen zwischen 14 und 24 % des normalen HCl-Gehaltes lag, und doch durch Operation und mikroskopische Untersuchung festgestellt wurde, daß kein carcinomatös entartetes Ulcus vorlag. Doch das sind Ausnahmen.

Penzoldt konnte bei seinen Untersuchungen feststellen, daß in 90 Proz. die Salzsäure fehlte (bei krebs. Ulcus).

Ist Blutbrechen vorhanden, so sprechen kleinere Blutungen für die bereits erfolgte Umwandlung in Carcinom, größere für ein noch nicht entartetes Ulcus, ein Unterschied, der zwar nicht ganz verläßlich, doch in den meisten Fällen zutreffend ist.

Auch sei bemerkt, daß mit der Sonde zu Tage geförderte, oder im Erbrochenen enthaltene Schleimhautpartikelchen zur Diagnose führen können, selbstverständlich nur durch mikroskopische Untersuchung. Als unterstützende Momente sollen noch in Betracht kommen die Beschaffenheit der Zunge, die bei Carcinom weiß belegt und trocken, beim einfachen Ulcus dagegen rot, feucht glänzend ist.

Viele Autoren legen besonderes Gewicht auf die Schwellung der Supraclaviculardrüsen, namentlich der linksseitigen; Tarchetti fand dieselben in 18,4 Proz. der Fälle bei Carcinom geschwollen.

Strauß gibt als weiteres Hülfsmittel den Nachweis von Metastasen an; Douglasmetastasen sind leicht durch Rektalpalpation, Metastasen in den mediastinalen Lymphdrüsen durch das Röntgenverfahren festzustellen. Dann aber kann es sich nur um bereits fortgeschrittene Fälle handeln, wie Rumpel mit Recht sagt.

Alle diese Hülfsmittel vermögen oft schon den Kliniker zu einer sicheren Diagnose des krebsig entarteten chronischen Magengeschwüres zu verhelfen.

Was nun die Behauptung Hirschfelds anbelangt, die sagt:

„Wer daher an einem chronischen Magengeschwüre gelitten hat, ist nicht mehr als jeder gleichalterige Gesunde der Gefahr ausgesetzt, an Magenkrebs zu erkranken.“ so möchte ich ihr eine andere Äußerung Ewalds, eines erfahrenen Klinikers, der in der Diskussion auch nicht einer der versammelten Ärzte entgegengetreten ist, gegenüberstellen; sie lautet:

„ Mehr und mehr müssen wir uns davon überzeugen, wie häufig das Ulcus ad pylorum sich in ein Carcinoma ad pylorum umwandelt, woran offenbar, wie auch an anderen Stellen, der

dauernde mechanische Insult durch den sich gegen den Pylorus pressenden Speisebrei einen erheblichen Anteil hat."

Und dann an anderer Stelle seine Worte:

„Im Laufe der Jahre habe ich die Folgeerscheinungen eines abgelaufenen Ulcus fast noch mehr fürchten gelernt, als die frischen Geschwüre."

Nach dem Vorausgehenden kann es demnach nicht zweifelhaft sein, daß in vielen Fällen mit großer Sicherheit schon die klinische Beobachtung die Entstehung eines Magencarcinoms aus einem Ulcus wird feststellen können.

Das zweite diagnostische Merkmal, das in vielen Fällen die klinische Beobachtung in wünschenswerter Weise ergänzt, ja erst sicher stellt, ist das anatomische Verhalten des durch Operation oder Sektion erhaltenen Materials.

In erster Linie handelt es sich hier darum, ob vielleicht schon bei der makroskopischen Betrachtung zu erkennen ist, daß sich ein Carcinom auf Grund eines chronischen Magengeschwürs entwickelt hat.

Das Endglied in der Kette des Beweises jedoch wird erst die mikroskopische Betrachtung bilden.

Was die makroskopische Betrachtung anbetrifft, so müssen wir uns im vorliegenden Falle jedesmal fragen:

1. ist das typische Bild des Ulcus, wie wir es nach dem Verlauf der klinischen Beobachtung erwarten konnten, noch vorhanden, und
2. ist durch krebsige Entartung dieses Magengeschwürs ein Carcinom entstanden.

In beweisenden Fällen muß also das Carcinom seinem allgemeinen anatomischen Verhalten nach noch die für die Diagnose des chronischen Magengeschwürs charakteristischen Eigenschaften aufweisen. Sie seien hiermit kurz zusammengefaßt:

Für ein typisches Ulcus sind besonders charakteristisch sein Sitz, seine Gestalt und seine Ränder.

Brinton nahm nach seiner Statistik von 220 Fällen als häufigsten Sitz des Ulcus die hintere Magenwand an, dann folgte die kleine Curvatur und erst an dritter Stelle der Pylorus.

Lange wurde dieser Befund nicht bezweifelt, und erst in letzter Zeit ist konstatiert worden, daß vornehmlich Pylorus und kleine Curvatur bevorzugt werden. So war nach Ewald in 46 Proz. und nach Gluzinski in 57 Proz. der Sitz des Geschwürs am Pylorus, nach O. Israel, Boas und Mikulicz und Kausch etwa in 34 bis 40 Proz. der Sitz des Ulcus an der kleinen Curvatur.

Größe und Gestalt des Ulcus sind manchem Wechsel unterworfen. Am häufigsten dürfte wohl die runde und bohnenförmige Gestalt angetroffen werden. Die Form der kleineren und mittelgroßen Ulcera ist die Trichterform, die dadurch zustande kommt, daß der Substanzverlust in der Mukosa größer ist als in der Submukosa, dieser wieder größer als der in der Muskularis.

Besonders charakteristisch ist es, daß das Ulcus nicht senkrecht in die Tiefe führt, sondern daß sich seine Achse schief in die Magenwand einsenkt. Daher ist sein Rand von der einen Seite flach, terrassenförmig sich senkend, der der anderen Seite tiefer, unterminiert, oft mit kleinen Taschen versehen und von der Schleimhaut kuppelförmig überragt. Die Ränder des chronischen Magengeschwürs sind infolge der fortdauernden Entzündung oft callös verdickt. Makroskopisch sieht man ferner, bei Durchschnitt durch ein Ulcus, wie sich die Muskulatur gegen die Mukosa zu bogenförmig herandrängt.

Selbstverständlich wird es sich bei den krebsig entarteten Magengeschwüren nicht um frische, sondern stets nur um chro-

nische Geschwüre handeln, die charakteristisch sind einmal durch die bereits Monate, ja oft Jahre lang bestehenden klinischen Erscheinungen, dann durch bestimmte anatomische Kriterien. Bei letzteren ist besonders Gewicht zu legen auf die Größe und Gestalt des Geschwürs, ferner ist darauf zu achten, ob chronisch entzündliche Verdickungen der Serosa vorhanden, schließlich, ob Verwachsungen mit Leber, Netz oder Pankreas usw. festzustellen sind.

Es ist demnach das Bild des eigentlichen, d. h. schon längere Zeit bestehenden chronischen Magengeschwürs, wie jeder Erfahrene bestätigen kann, so charakteristisch, daß es mit einem frischen Ulcus rotundum nicht verwechselt werden kann. Wenn es nun bei der bekannten Pathogenese des Magengeschwürs zweifellos richtig ist, daß akute, selbst perforierende Geschwüre in kürzester Zeit, auch vielleicht noch neben einem bereits bestehenden Carcinom sich bilden können, so fehlt einem solchen Ulcus doch zunächst natürlich der exquisit chronische Charakter und wir vermissen die durch eine nach Umständen jahrelange Dauer bedingten Veränderungen, wie sie die oben geschilderten Formen des chronischen Magengeschwürs aufweisen. Wenn wir das Schmidt gegenüber besonders betonen, so wollen wir doch noch darauf hinweisen, daß wir noch niemals ein akutes Magengeschwür beobachtet haben, „dessen größere Peripherie von einer krebsigen Wucherung eingenommen war".

Haben wir nun bei der makroskopischen Betrachtung des Objektes festgestellt, daß die anatomischen Eigenschaften des chronischen Magengeschwürs vorhanden sind, so müssen wir nunmehr die Form und Ausbreitung des gleichzeitig vorhandenen Carcinoms und seine Beziehungen zu dem Magengeschwür prüfen.

Wir dürfen dann kaum erwarten, vielleicht eine markschwamm- oder blumenkohlartige Krebswucherung vorzufinden, sondern es muß immer eine markige Umwandlung des Geschwürsrandes an mehr oder weniger umschriebener Stelle nachzuweisen sein. Wir sehen unter Umständen beim Einschneiden schon, wie von dem markigen Geschwürsrand aus die Krebsinfiltration in die Tiefe der Muskulatur vordringt, ja u. U. als krebsige Lymphangitis im Serosaüberzug des Magens an der betreffenden Stelle zu Tage tritt, oder wie es sogar zu Lymphdrüsen oder Lebermetastasen gekommen ist. Es gibt gewiß Fälle, in denen bei fortgeschrittener krebsiger Entartung des Geschwürsrandes die Diagnose auf Carcinom schon makroskopisch mit Sicherheit gestellt werden kann, indessen sind das schon stark vorgeschrittene Fälle. (Wir werden unten zeigen, daß sie gerade deswegen für eine strikte Beweisführung ungeeignet sind.)

Handelt es sich aber um beginnende krebsige Entartung des Geschwürsrandes, dann ist die Differenzialdiagnose gegenüber rein gutartigen d .h. nicht krebsigen und nur kallös verdickten Rändern, wie wir sie beim chronischen Magengeschwür häufig treffen, außerordentlich schwierig; in solchen Fällen, — das bedarf einer weiteren Begründung nicht — kann nur von der mikroskopischen Untersuchung der Nachweis erwartet werden, daß bereits Carcinom vorliegt.

Es kann also neben der klinischen Beobachtung nicht allein in dem makroskopischen Befund ein Beweis für die Entstehung eines Carcinoms aus einem chronischen Ulcus erbracht werden, sondern es muß stets die mikroskopische Untersuchung die Beweiskette schließen. Ja wir sind sogar der Meinung, daß ohne mikroskopische Untersuchung eines Falles niemals behauptet

werden kann, daß ein Carcinom wirklich aus einem chronischen Ulcus hervorgegangen sei.

Die mikroskopische Untersuchung wird uns übrigens auch in erwünschter Weise die schon nach dem makroskopischen Befund gestellte Diagnose des chronischen Magengeschwürs bestätigen können, insofern als wir die von Hauser angegebenen Veränderungen, d. h. das charakteristische Verhalten der Muskulatur, des Geschwürsbodens etc. (s. Hauser) darin vorfinden werden.

Aber der Hauptzweck der mikroskopischen Untersuchung besteht darin, den Zusammenhang zwischen Carcinom und Ulcus aufzudecken; und zwar handelt es sich zuerst darum, sicher zu stellen, ob überhaupt Carcinom vorhanden ist.

Diese letztere Frage ist deswegen sehr wichtig, weil beim chronischen Magengeschwür unter Umständen hochgradige atypische Epithelwucherungen an den Geschwürsrändern vorkommen, die noch nicht krebsig sind und doch mikroskopisch eine sehr auffallende Mächtigkeit erreichen. Die Schwierigkeit, derartige, oft scheinbar infiltrierend wachsende epitheliale Wucherungen, die übrigens nicht nur beim chronischen Magengeschwür, sondern auch bei anderen chronisch entzündlichen Prozessen vorkommen, gegenüber dem wirklichen Carcinom abzugrenzen, ist oft sehr groß. Allerdings gibt es morphologische Veränderungen der krebsig gewucherten Drüsen, wie sie bei einfachen atypischen Drüsenwucherungen niemals beobachtet werden, doch „haben wir, so führt Lubarsch in seinem Referat über die Genese des Carcinoms aus, nur ein sicheres Kriterium der Abgrenzung des Carcinoms von anderen epithelialen Neubildungen, das ist das destruierende Wachstum."

Sicherlich ebenso schwierig als die Krebsdiagnose ist in der Regel die Frage mit Bestimmtheit zu beantworten, ob ein

absolut beweisendes Merkmal dafür vorhanden ist, daß das Carcinom wirklich durch krebsige Entartung der Ränder eines chronischen Ulcus entstanden ist; dieser Beweis ist dann erbracht, wenn sich die krebsige Wucherung vom Geschwürsrand in das Ulcus vorschiebt. Nur wenn uns dieser Nachweis wirklich gelingt, ist der Einwand vollständig zurückzuweisen, daß wir ein sekundär ulceriertes Carcinom vor uns haben. Denn bei einem ulcerierten Carcinom würde natürlich die krebsige Infiltration an allen Stellen des Geschwürsgrundes vorhanden sein, da die krebsige Infiltration der Geschwürsbildung stets vorangeht, der Geschwürsgrund müßte mikroskopisch hochgradige Entzündung, nekrotischen Zerfall und überall Krebsnester aufweisen, die unter Umständen ziemlich tief auch in die Muskulatur hineinreichen würden. Bei einem carcinomatös entarteten Ulcus dagegen würde man an mehrfachen Stellen vollständig den für das einfache Magengeschwür typischen Befund, d. h. also den Geschwürsgrund lediglich entzündlich narbig verändert vorfinden und nur an der oder den Stellen krebsiger Entartung würde man vom Rande her das Eindringen der entarteten, entweder solid oder schlauchförmig wachsenden Epithelzapfen in den Geschwürsgrund hinein feststellen können. Je fortgeschrittener diese sekundäre krebsige Infiltration ist, um so weiter wird sich die krebsige Entartung in das Geschwür hinein und in die Tiefe des Geschwürsgrundes vorschieben. Daraus ergibt sich also, daß wir uns nur bei relativ frischen Fällen krebsiger Entartung von einer mikroskopischen Untersuchung einen wirklichen Erfolg versprechen können, denn wenn einmal der Geschwürsgrund von krebsigen Wucherungen völlig durchsetzt ist, kann mit unumstößlicher Sicherheit nicht mehr bewiesen werden, daß diese Wucherungen vom Rande her hereingewachsen sind.

Nicht häufig wird man freilich in der Lage sein, einen sowohl klinisch, als auch anatomisch und mikroskopisch gleich beweisenden Fall vor sich zu haben, und ich möchte deshalb an dieser Stelle über eine solche absolut sicher gestellte Beobachtung im folgenden berichten.*)

Erlanger-Medizinische Klinik.

33jährige Steinhauersfrau.

Pylorusstenose, Carcinoma ventriculi auf dem Boden eines Ulcus, Tetanie.

Anamnese. Patientin gibt an, seit Sommer 1907 Schmerzen in der Magengegend bemerkt zu haben. Es sei auch dann und wann, etwa 2—3 mal wöchentlich, Erbrechen eingetreten. Das Erbrochene habe meist aus Speiseresten bestanden, denen Galle beigemischt war. Größere Mengen habe sie nicht erbrochen. Allmählich verschlimmerten sich die Magenbeschwerden, insbesondere wurde das Erbrechen häufiger und mußte Patientin seit dem 19. Okt. nahezu alles, auch flüssige Nahrung, erbrechen. Das Erbrochene habe jetzt starken säuerlichen Geruch gehabt und bräunliche Farbe, doch seien auch jetzt keine größeren Mengen erbrochen worden. Patientin liegt seit dem 19. Oktober zu Bett und hat seitdem ca. 15 Pfd. abgenommen. Zuweilen habe Patientin nach dem Essen das Gefühl gehabt, als ob ein schwerer Sack nach abwärts drücke. Seit Sommer schon sei häufiges Aufstoßen mit saurem Geschmack vorhanden. Der Stuhl sei früher schon hart und fest gewesen; seit 6 Wochen erfolge derselbe nur noch nach An-

*) Prof. Hauser hat in der Sitzung des ärztl. Bezirksvereins zu Erlangen (Münch. med. Wochenschrift, Jahrgg. 1908 S. 1459) bereits kurz über diesen Fall berichtet.

wendung von Einläufen oder nach einem Medikament. Husten und Auswurf (schleimig), besonders morgens, seit 14 Tagen. Keine Nachtschweiße. Periode ziemlich regelmäßig, nur habe dieselbe vor Weihnachten 1906 etwa ein Vierteljahr ausgesetzt und sei jetzt seit 8 Monaten nicht eingetreten. Unregelmäßige Blutungen aus den Genitalien seien nie vorhanden gewesen. Patientin will früher nie ernstlich krank gewesen sein. Mutter mit 34 Jahren an Magenleiden (Gelbsucht) gestorben. Vater erlag mit 74 Jahren einem Schlaganfall. Sechs Geschwister angeblich gesund.

Nachträglich gibt der Mann der Patientin an, daß seine Frau schon seit mehreren Jahren wiederholt über Magenbeschwerden zu klagen gehabt habe und sich zeitweise auch Erbrechen eingestellt habe.

Status praesens.

Mittelgroße, gracile Patientin in stark reduziertem Ernährungszustande. Muskulatur schlaff und atrophisch. Haut trocken, blaß. Schleimhäute sehr blaß. Zunge etwas belegt. Über beiden Spitzen, namentlich links, deutliche Dämpfung. Auch in der linken fossa supraclavicularis, die ebenso wie die rechte stark eingesunken ist, deutliche Dämpfung.

Lungengrenzen: Hinten 10 Brustwirbel. Rechts vorn 6. Rippe; gut verschieblich. Links und rechts hinten oben verschärftes Inspirium und besonders links hauchendes, verlängertes Exspirium. Rechts vorn verschärftes Inspirium, nirgends Rasseln. Herzdämpfung beginnt an der IV. Rippe. Vom unteren Rand der V. Rippe ab tympanitischer Schall. Nach rechts leichte Herzdämpfung bis zum linken Sternalrand, nach links ist sie nicht genau festzustellen. Spitzenstoß im V. J. K. R. in der Parasternallinie sichtbar. Erster Ton an der Spitze accentuiert.

Beide Töne rein; auf den übrigen Ostien keine Geräusche. Herztätigkeit beschleunigt, zuweilen aussetzend. Puls klein, schwach, beschleunigt, nicht ganz regelmäßig. 98 Schläge.

Unterhalb des Nabels zeigt die Haut bräunliche Verfärbung (infolge heißer Umschläge). Bei Betastung ist zuweilen zu beiden Seiten des Nabels und etwa 3 Querfinger breit nach abwärts reichend eine über faustgroße Vorwölbung, die sich deutlich gegen die Umgebung abgrenzt und mit der palpierenden Hand sich leicht umfassen läßt, zu bemerken, an welcher peristaltische Bewegungen wahrzunehmen sind. Im Epigastrium und in der Nabelgegend weithin deutliches Plätschern. Ein Tumor nicht deutlich fühlbar. Epigastrium nicht druckempfindlich. Die Betastung des linken und rechten Hypochondriums dagegen sehr schmerzhaft, obwohl daselbst nichts zu fühlen ist.

Nieren nicht palpabel.

Leber und Milz bei der Empfindlichkeit an diesen Stellen nicht zu fühlen.

An den Extremitäten sind die Waden beiderseits druckempfindlich. Beim Auslösen des Fußsohlenreflexes ebenfalls Schmerzäußerung von seiten der Patientin. Andeutung von Fußclonus. Patellarclonus nicht auszulösen. Patellarreflexe etwas lebhaft, aber nicht gesteigert. Kein Babinski. Urin: Eine Spur Eiweiß, kein Zucker.

Magentabelle:

14. II. Während der Magenausspülung wiederholte leichte Ohnmachtsanfälle, Sistierung der Atmung, leichte tonische Krämpfe in den Armen.

16. II. Klinische Vorstellung.

Demonstration des eben beschriebenen Tumors in der Nabelgegend, in der Pylorusgegend keine Resistenz fühlbar,

dagegen etwa Handbreit unterhalb des linken Rippenbogens eine härtliche, rundliche, äußerst druckempfindliche Resistenz fühlbar. Ebenso sind auch die größeren Nervenstämme, besonders die beiden Nervi crurales gegen Druck äußerst empfindlich.

Beim Einführen der Sonde entleeren sich ca. dreiviertel Liter bräunlicher, stark sauer riechender Flüssigkeit. Im mikroskopischen Bilde neben bacilli longi auch mehrere Sarcine und Hefepilze. Bei der Hauptvisite werden schon gelegentlich der Palpation des Abdomeus, an den Fingern besonders der linken Hand tetanische Krämpfe ausgelöst. Die elektrische Untersuchung ergibt nichts Abnormes.

Bei der jetzt täglich dreimal während des Tages vorgenommenen Magenspülung werden keine Krämpfe mehr beobachtet.

17. II. Nach den wiederholten Magenspülungen ist bisher die anfangs beobachtete starke Vorwölbung mit den peristaltischen Bewegungen nicht mehr in so hohem Grade aufgetreten. Es ist nunmehr auch rechts vom Nabel ein walzenförmiger, ebenfalls stark druckempfindlicher Tumor fühlbar. Heute zweimal Erbrechen. „Ewald"sches Nährklystier wurde gehalten. Stuhl bisher auch nach Glycerin-Einlauf nicht erfolgt. Allgemeiner Zustand sehr elend, Sensorium benommen. Puls sehr beschleunigt, schwach und klein, zuweilen aussetzend. Beim Aufsetzen der Patientin tritt sofort der tonische Streckkrampf an den Fingern beider Hände auf. (Geburtshelferhandstellung.)

18. II. Zunehmender Verfall, vollständige Apathie. Puls zuweilen ganz schwach, kaum fühlbar. Digitalisinjektionen ohne Erfolg.

Nachmittags 4 Uhr: Kochsalzinfusion; 1 Liter nach ¼ Stunde resorbiert. Gegen Abend wird Patientin mehr und mehr somnolent, reagiert auf Fragen garnicht mehr.

19. II. Patientin war nachts über ruhig; früh 7¼ Uhr Eintritt des exitus unter Zeichen der zunehmenden Herzschwäche.

Magenbefund am

14. II. Es werden ca. 400 ccm. sauer riechender, schwach bräunlich gefärbter Flüssigkeit exprimiert. Im Becherglas setzt sich ein bräunlicher Bodensatz nieder. Congo nicht gebläut.

H. Cl. negativ. Gesamtacidität 65. Milchsäure positiv.

Mikroskopisch: Zahlreiche bacilli longi und Hefepilze, einzelne Muskelfasern; Stärkekörner und Sarcine.

Nach 6 Stunden wird ca. 1 Schoppen bräunlich gefärbter Flüssigkeit exprimiert von gleicher Beschaffenheit wie oben.

Reaktion stark sauer.

H. Cl. negativ. Gesamtacidität 72. Milchsäure positiv. Die Temperatur schwankte von 14. II. bis 18. II. zwischen 36,5 und 39.

19. II. Exitus.

Klin. Diagnose: Gastrectasie, Pylorusstenose bez. Ca. auf Grund eines früheren Ulcus. Lungenspitzensuspekt.

Am 19. II. erfolgte die klinische Sektion (Privatdozent Dr. Merkel), von der folgendes Protokoll aufgenommen wurde:

S. N. 42. 1908. Status. Mittelgroße weibliche Leiche, hochgradig abgemagert. Vorderarme pigmentiert. Mamma atrophisch.

Am Thorax, rechten Vorderarm und linken Oberschenkel Injektionswunden. Unterhautfettgewebe völlig geschwunden. Thorax sehr flach, epigastrischer Winkel spitz.

Schädelhöhle.

Weichteile, Schädeldach äußerst blaß. Dura ziemlich gespannt. Hochgradiger Hydrocephalus externus. Weiche Häute stark mit Flüssigkeit durchtränkt, blaß. Gehirnsubstanz etwas atropisch. Gehirn in toto herausgenommen und konserviert.

Schädelbasis: Dura glatt und spiegelnd. In den Sinus wenig Blut.

Brusthöhle:

Rippenknorpel überall noch weich, nur die erste Rippe zeigt zentral eine leichte Verknöcherung.

Zwerchfellstand:

Manubrium und Sternum noch beweglich gegeneinander. Nach Entfernung des Sternum sind die Lungen gebläht, in den medialen Teilen der Oberlappen fast sich untereinander verschiebend. Rechte Lunge überall frei, ebenso die linke. Pleurahöhlen leer. Herzbeutel kaum in Fünfmarkstückgröße vorliegend und ca. 2 Eßlöffel klarer, seröser Flüssigkeit enthaltend.

Lungen: In allen ihren Teilen von mittlerer Blutfüllung, nur die Unterlappen sind etwas blutreicher. Sämtliche abhängigen Partien entleeren auf Druck große Mengen blutigschaumiger Flüssigkeit.

Herz: Herzbeutelinnenfläche glatt und spiegelnd. Herz selbst von entsprechender Größe, mäßige Dilatation des linken Ventrikels, in den Sinus etwas Cruor. Herz sonst o. B.

Oesophagus: O. B.

In der Trachea u. d. Bronchien findet sich zäher, bräunlicher, z. T. deutlich haemorrhargischer Schleim.

Bauchhöhle:

Der Magen ist enorm gebläht, am Pylorusteil eine ausgedehnte fundusförmige Aussackung nach unten. Die kleine

Curvatur ist stärker geschrumpft, so daß der Pylorus etwas der Cardia genähert erscheint. Längs des Magens verläuft das Colon transversum, in demselben eine größere Reihe ziemlich fester Kotballen. Bei Inspektion der kleinen Curvatur zeigt sich an der Serosa eine deutliche, weißliche, krebsige Infiltration, die ganze Gegend fühlt sich krebsig infiltriert an.

Auch die große Curvatur zeigt bei Betastung eine derbere Beschaffenheit der Magenwand, doch ist hier in der Serosa keine Infiltration zu erkennen. Nach Eröffnung des Magens entleert sich außer Gasen etwa 1 Liter braunschwarzer, kaffeesatzähnlicher mit weißlichen Bröckeln untermischter Flüssigkeit. Die ganze Magenwand zeigt eine beträchtliche Dickezunahme, besonders die Muskulatur, aber auch die Schleimhaut ist stark verdickt, warzig, die Falten vergrößert. In der Pars pylorica befindet sich ein seichtes, fast handtellergroßes (9,2 : 4,5 cm) flaches Geschwür,*) das nach der Cardia zu flach terrassenförmig, nach dem Pylorus zu scharf senkrecht, die Schleimhaut z. T. etwas unterminierend abgegrenzt ist. Das Geschwür umgreift den ganzen Pylorusring (P.), dessen Öffnung für die Spitze des kleinen Fingers noch passierbar, ungefähr in der Mitte des Geschwüres gelegen ist. Die nach der kleinen Curvatur zu gelegenen Ränder des Geschwüres, sowie ein großer Teil des Geschwürsgrundes selbst sind derb infiltriert. Der übrige Teil des Geschwürsrandes zeigt dagegen weiche Beschaffenheit. An der kleinen Curvatur finden sich mehrere, verschieden große krebsig infiltrierte Drüsen. Dicht am Pylorus ist das Duodenum oben und unten durch solche mäßig vergrößerte Lymphdrüsenmetastasen noch eingeengt. Im ganzen

---

*) Vergleiche Tafel I, die eine photographische Aufnahme des Sektionspräparates in ⅓ nat. Größe darstellt.

Duodenum bräunlich-gelblicher Schleim. Im übrigen Dünndarm fast kein Inhalt, außer Schleim.

Zur mikroskopischen Untersuchung wurden drei Stückchen aus dem in Kayserling gehärteten Präparate (Sammlungspräparat Nr. 42) herausgeschnitten (siehe Tafel I), nach geeigneter Behandlung mit Alaun carmin durchgefärbt und in Paraffin eingebettet. Das erste Stückchen (A) wurde in unmittelbarer Nähe des Pylorus aus der Vorderwand des Magens entnommen und zwar so, daß ein Teil des Geschwürsrandes und des Geschwürsgrundes getroffen wurde. In gleicher Weise wurde mit dem zweiten und dritten Stückchen verfahren, das aus der Hinterwand des Magens und zwar aus dem hinteren (B) und dem vorderen Geschwürsrand (C) herausgeschnitten wurde.

Von den drei Präparaten wurden mehrere Schnitte gemacht.

Nähern wir uns bei Untersuchung des ersten Präparates von außen her dem Geschwürsrande, so fällt uns zunächst der stark abfallende, unterminierte Rand auf, das submuköse Bindegewebe in seiner Umgebung ist stark verdickt, am stärksten in unmittelbarer Nähe des Geschwürsrandes. Auch hier unmittelbar vor dem Geschwürsrande erblickt man, wie das Hauser als besonders charakteristisch für das chronische Magengeschwür dargelegt hat, die in schräger, bogenförmig gekrümmter Richtung gegen die Schleimhaut aufsteigende Muskularis.

Vom Geschwürsgrunde selbst ist nicht viel im Präparate enthalten.

In dem verdickten Bindegewebe der Submucosa finden sich zahlreiche Zellkomplexe, deren Zellen zl. polymorph gestaltet sind, teils rund, teils länglich oval, manchmal polygonal,

und vereinzelt mitotische Kernteilungsfiguren aufweisen. In die beschriebene Muskularis und zwar zwischen die Muskelfasern dringen dem Verlauf der Muskulatur entsprechend dichte Zellstränge Protaplasmazellen ein, drängen die Muskelfasern auseinander, dringen in die Muskelsubstanz selbst hinein, sie zersplitternd und zum Schwinden bringend. Die Zellen selbst sind blaß, auch hier teils von runder, teils ovaler, teils polygonaler Form und zeigen mitotische Kernteilung. Nach dem Geschwür zu finden sich in der Muskulatur auch Krebszellen in teils mehr oder weniger ausgesprochener Drüsenschlauchanordnung und zwar bald im Querschnitt, bald im Längsschnitt. Der Geschwürsgrund besteht teils aus Muskulatur, teils aus Bindegewebe und ist in den oberflächlichen Schichten hochgradig zellig infiltriert. In diesen, den Geschwürsgrund bildenden Schichten sehen wir krebsige Infiltration in Form von Drüsenschläuchen, die manchmal stark erweitert, flaschenartig ausgestülpt erscheinen und ein deutliches Lumen aufweisen, vom Rande her in den Geschwürsgrund eindringen und etwa die Hälfte desselben einnehmend, während die andere Hälfte frei ist. Die Schleimhaut an dem stark verdickten Geschwürsrand zeigt ausgesprochene entzündliche Infiltration und färbt sich etwas intensiver als gewöhnlich, auch ist sie mäßig gewuchert. Wenn wir den mikroskopischen Befund kurz zusammenfassen, einmal uns das für das chronische Magengeschwür typische Verhalten der Muskulatur, dann den stark abfallenden unterminierten Rand vor Augen führen, ferner die nur teilweise krebsige Entartung des Geschwürsbodens berücksichtigen, so können wir, schon aus diesem Präparate allein, mit ziemlicher Sicherheit sagen, daß nicht der Krebs, sondern das chronische Magenulcus das Primäre gewesen sein muß.

Einen absolut sicheren Beweis gibt uns aber erst das zweite Präparat (siehe Tafel II).

Gehen wir bei der Untersuchung denselben Weg, wie beim ersten Präparat, so fällt uns zunächst der charakteristische, terrassenförmig abfallende Rand auf. Die auch hier stark verdickte Submucosa ist stark entzündlich, bietet im übrigen genau dasselbe Bild wie oben. Gehen wir den flach abfallenden Geschwürsgrund herunter, so erblicken wir die Muskulatur in genau derselben typischen und charakteristischen Anordnung, etwas blaß, durchsetzt mit krebsigen Elementen, die teils in Form solider Zellstränge, teils in stark dunkel sich färbenden ein- oder mehrschichtigen Drüsenschlauchverzweigungen sich ausbreiten. Gehen wir den terrassenförmig abfallenden Rand weiter entlang, der aus der geschilderten freiliegenden, krebsigen Muskulatur besteht, so erkennen wir immer deutlicher, daß nach dem Geschwürsgrunde zu die krebsige Durchsetzung mehr und mehr abnimmt. Der Geschwürsgrund selbst ist völlig frei. Er wird gebildet von feinem fibrillärem, zl. dichtem Bindegewebe, das z. T. vielleicht bindegewebig umgewandelte Muskulatur ist, und zugleich reichlich lange, gestreckte spindelige Zellen enthält. Zwischen den Fibrillen findet man ziemlich zahlreich kleine, runde bis ovale, sich etwas dunkler tingierende Elemente, deren Kern häufig typische Radspeichenstruktur (Plasmazellen) aufweist. Besonders finden sich die zelligen Infiltrate um die z. T. reichlich entwickelten Gefäße herum, sowie an der Oberfläche, die außerdem Nekrose aufweist. Stellen wir die gefundenen Resultate kurz zusammen, so sehen wir alle Anforderungen, die eine sichere mikroskopische Diagnose eines sekundär krebsig entarteten ulcus zulassen, vollauf erfüllt.

Alle bei diesem Falle geschilderten Beweismomente sind absolut einwandsfrei, wir möchten aber nochmals betonen, daß

eine so exakte Beweisführung für die Entwickelung eines Carcinoms auf dem Boden eines chronischen Magengeschwürs wie in diesem Falle nur bei relativ frischen Fällen zu führen ist. Die Wahrscheinlichkeit, nicht die unbedingte Sicherheit, daß primär ein chr. ulcus vorgelegen und sich erst sekundär Carcinom entwickelt hat, kann allerdings oft auf Grund von Krankengeschichte und makroskopischem Befund angenommen werden.

So wurde z. B. im Erlanger Institut (Sept. Nr. 38. 1906) bei der Sektion eines 20jährigen Mädchens ein nach dem klinischen und makroskopischen Befund scheinbar zweifellos krebsig entartetes Magengeschwür gefunden, das seinen Sitz an der großen Curvatur dicht neben dem Pylorus hatte und das bereits zu Metastasen in den regionären Lymphdrüsen, sowie im Bereiche der Brusthöhle geführt hatte.

Trotzdem dieses Geschwür nach dem makroskopischen Bild als Ulcus-Carcinom aufgefaßt werden mußte, erwies sich doch bei der mikroskopischen Untersuchung der Geschwürsgrund schon vollständig krebsig durchsetzt und es konnte daher aus den oben angeführten Gründen dieser Fall als absolut einwandfreies Ulcuscarcinom nicht mehr aufgefaßt werden. Derartige bereits weiter fortgeschrittene Fälle werden wohl das Untersuchungsmaterial Borrmanns gebildet haben und daher werden auch wohl seine negativen Resultate herrühren.

Derartig weit fortgeschrittene Fälle eignen sich eben, wie oben bereits ausgeführt wurde, nicht mehr für die Untersuchung, denn wenn einmal der ganze Geschwürsgrund krebsig durchsetzt ist, ist es unmöglich nachzuweisen, daß die krebsige Wucherung — und das ist das wichtigste — vom Rande her in den Geschwürsgrund vorgedrungen ist. Es würde infolgedessen auch wenig Erfolg haben, in Zukunft durch die Untersuchung

solch fortgeschrittener Fälle die vorliegende Frage weiter prüfen zu wollen.

Sicherlich würde man dagegen bei systematischer Untersuchung von chronischen Magengeschwüren, für die weder klinische Beobachtungen (denn ein ulcus macht ja oft keine oder doch nur geringe Erscheinungen), noch makroskopische Anhaltspunkte der krebsigen Umwandlung vorhanden sind, zu der Erkenntnis kommen, daß vielfach schon eine beginnende krebsige Umwandlung stattgefunden hat. Dasselbe ist geltend für eine Narbe.

Der oben beschriebene Fall beweist aber wiederum, das sei Hirschfeld und Schmidt gegenüber nochmals gesagt: Es ist nicht nur möglich, daß ein chronisches Magengeschwür eine krebsige Umwandlung erfährt, sondern der strikte Beweis hierfür kann auch mit absoluter Sicherheit geführt werden.

# Lebenslauf.

Josef Garthaus wurde am 8. April 1880 zu Wolbeck i. Westf., Bundesstaat Preußen, als Sohn des Landwirtes Josef Garthaus und seiner Frau Elisabeth geb. Klostermann geboren. Bis zum 13. Lebensjahre besuchte er die Elementarschule zu Angelmodde i. Westf., kam dann an das Progymnasium zu Dorsten i. Westf., von dort nach bestandener Einjährig-Freiwilligen-Prüfung an das Gymnasium zu Meppen i. Hannover, wo er am 12. März 1903 das Zeugnis der Reife erhielt. Sein erstes Semester studierte er in München, ferner drei Semester in Kiel und sechs Semester in Erlangen. Hier bestand er am 10. März 1906 die ärztliche Vorprüfung und am 18. Juni 1909 die ärztliche Prüfung. Während des praktischen Jahres war er vom 11. Juni bis 1. Dezember 1908 am Pathologischen Institut Erlangen und vom 7. Dezember 1908 bis 1. Juli 1909 an den Krankenhäusern zu Neuburg a. Donau beschäftigt. Die Approbation erlangte er am 30. Juni 1909.

Herrn Prof. G. Hauser und Herrn Privatdozent Dr. Merkel sei an dieser Stelle für die immer liebenswürdige Unterstützung bei dieser Arbeit herzlich gedankt, ebenso Herrn Professor Graser und Herrn Prof. Pentzold für Ueberlassung der Operations- und Krankengeschichte.

Erlangen, 15. Juni 1909.

**Josef Garthaus.**

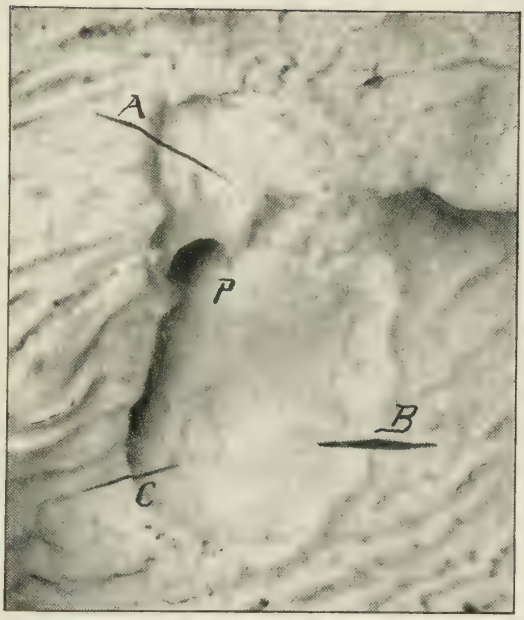


Figur I.




Figur II.